

## Von Kollegen für Kollegen Juckreiz und Allergien bei der Katze



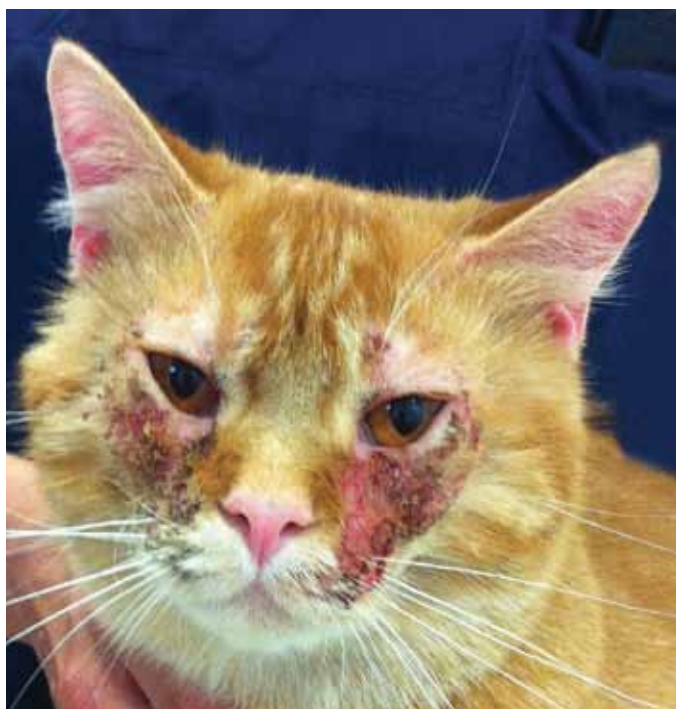Dr. Ursula Mayer  
Dipl. ECVD, Spezialistin für Allergien,  
Haut- und Ohrenerkrankungen bei  
Kleintieren und Pferden.

### Wie erkennt man Juckreiz bei der Katze?

Im Gegensatz zum Hund besteht die Herausforderung bei der Katze bereits darin zu erkennen, ob sie überhaupt an Juckreiz leidet. Daher sollte bei der Besitzeranamnese zuerst abgefragt werden, ob spezielle Verhaltensweisen auf Juckreiz hindeuten: Kratzt sich die Katze häufiger als normal? Putzt, leckt oder beknabbert sie bestimmte Stellen vermehrt? Wälzt sie sich? Manche Katzen drehen sich auch plötzlich um, als ob sie etwas gebissen hätte und laufen dann weg.

In sehr vielen Fällen ist es jedoch so, dass die Besitzer auch nach dieser gezielten Abfrage von keinem auf Juckreiz hinweisenden Verhalten berichten können. Dies schließt Juckreiz jedoch keinesfalls aus, denn die meisten Katzen jucken sich, ohne dass sie beobachtet werden.

**Juckreiz an Kopf und Nacken** | Copyright: Dr. U. Mayer



Die klinische Untersuchung kann in manchen Fällen helfen, denn bei vielen Katzen äußert sich Juckreiz in vermehrtem Lecken und Putzen. Dadurch brechen die Haare ab und es kommt zu einer Hypotrichose oder Alopezie. Die wenigen verbleibenden Haare können unter dem Mikroskop untersucht werden. Findet man abgebrochene Spitzen so ist dies ein sicherer Beweis dafür, dass die Haare nicht ausgefallen sind, sondern ausgeleckt wurden. Vor allem bei Langhaarkatzen bilden sich Bezoare, auch findet man vermehrt Haare auf der Zunge oder im Maul. Kratzspuren (sogenannte Exkoriationen) sind auch Kennzeichen von Juckreiz: Sie zeichnen sich dadurch aus, dass sie häufig länglich sind und dadurch anders aussehen als Primärläsionen. Teils findet man auch Blut oder Hautreste an Krallen oder Pfoten. Meist hilft nur eine strikte problemorientierte Aufarbeitung weiter.

Prinzipiell gibt es zwei primäre und zwei sekundäre Ursachenkomplexe, welche am häufigsten für Juckreiz bei der Katze verantwortlich sind. Zu den primären Ursachen zählen parasitäre Infektionen oder Allergien. Zu den sekundären Ursachen gehören Infektionen mit Bakterien oder Hefepilzen (Malassezien).

### 1. Schritt der Aufarbeitung: Ausschluss von Sekundärinfektionen

Eine Dermatophytose führt bei der Katze nur sehr selten zu Juckreiz. Sekundäre Infektionen treten bei fast allen Hauterkrankungen auf und sind auf ein geschwächtes Immunsystem oder eine geschwächte Hautbarriere zurückzuführen. Sie führen auch bei nicht juckenden Primärerkrankungen (z.B. Dermatophytose) zu Juckreiz und sollten deshalb immer als Erstes ausgeschlossen werden. Die Methode der Wahl hierfür ist die Abklatsch-Zytologie. Bei feuchten Hautveränderungen wird ein Objektträger direkt auf die feuchten Stellen aufgedrückt, sodass etwas Exsudat am Objektträger kleben bleibt. Trockene Krusten sollten mit der Kante des Objektträgers oder einer Nadel abgehoben oder abgekratzt und der Objektträger auf die feuchten Hautstellen darunter gedrückt werden. Nach dem Trocknen an der Luft oder über einer Flamme (Feuerzeug) kann nun das

Präparat beschriftet an ein Labor gesandt oder direkt in der Praxis gefärbt (Romanowsky Typ Färbungen, z. B. Diff Quick) und unter dem Mikroskop untersucht werden. Bei trockener oder fettiger Seborrhö sowie anderen trockenen Hautveränderungen ist häufig ein Tesafilm-Präparat aussagekräftiger, da Zellen und Organismen schlecht am Objektträger haften bleiben. Wichtig ist es, durchsichtiges und gut klebendes Klebeband zu verwenden. Auch dieses Präparat kann mittels eines Tropfens blauer Färbelösung (Thiazin oder Methylenblau) zwischen Klebeband und Objektträger gefärbt und untersucht oder an ein Labor gesandt werden.

Wenn eine Infektion festgestellt wurde, sollte unbedingt therapiert werden. Nach 2 – 3 Wochen sollte der Therapieerfolg mittels Abklatsch-Zytologie bestätigt werden. Dann kann beurteilt werden, ob die Hauterkrankung ohne Infektion noch juckt bzw. wie sich das klinische Bild verändert hat.

## **2. Schritt der Aufarbeitung: Ausschluss von Parasiten**

Ist noch Juckreiz vorhanden oder passt das klinische Bild zu einer juckenden Primärerkrankung, sollte im nächsten Schritt der Befall mit Parasiten ausgeschlossen werden. Hierzu stehen mehrere diagnostische Tests zu Verfügung, die direkt in der Praxis durchgeführt werden können. Diese haben oft eine hohe Spezifität, jedoch eine geringe Sensitivität – dies bedeutet, dass Parasiten leicht zu übersehen sind. Werden die Parasiten jedoch identifiziert, kann eine zielgerichtete Behandlung erfolgen.

### **Diagnostische Schnelltests für Parasiten**

Eine Untersuchung mit dem Flohkamm sollte bei jedem Tier mit Hautproblemen durchgeführt werden. Dazu werden die „Lieblingsstellen der Flöhe“, die sich am hinteren Rücken und Schwanzansatz befinden, mit einem Flohkamm gekämmt. Das ausgekämmte Material wird anschließend mit bloßem Auge auf Flöhe untersucht. Die Sensitivität wird dadurch erhöht, indem man das Material zusätzlich auf ein feuchtes weißes Papiertuch aufträgt. Verfärben sich dunkle kleine Krümel rötlich, so handelt es sich um Flohkot, der in seiner Zusammensetzung fast getrocknetem Blut entspricht. In manchen Fällen kann er schwer von blutigen Krusten unterschieden werden, Flohkot ist jedoch in den meisten Fällen kleiner und einheitlicher in Größe und Form.

Ein oberflächliches Hautgeschabsel genügt, um dort lebende Milben (*Notoedres cati* – Katzensgrabmilbe, *Demodex gatoi* – kurze Demodexmilbe), Läuse sowie Haarlinge zu identifizieren. Hierzu wird etwas Paraffinöl auf die betroffenen Hautstellen aufgetragen und dieses dann mit einer stumpfen Skalpellklinge mit leichtem Druck großflächig abgeschabt. Das abgeschabte Material wird auf einen Objektträger aufgebracht und ein Deckgläschen aufgelegt. Nun kann die Probe direkt unter dem Mikroskop mit heruntergeschraubtem Kondensator (führt zur Kontrasterhöhung) bei kleiner Vergrößerung (2x oder 4x Objektiv) untersucht werden. Für den Versand in ein Diagnostiklabor empfiehlt es sich, das abgeschabte Material mit dem Paraffinöl in einen gut verschließbaren Behälter zu füllen, da die Milben und das Paraffin während des Transportes ansonsten vom Objektträger fließen bzw. krabbeln können.

*Cheyletiella* Milben, Haarlinge, Läuse oder deren Eier können auch gut in einem ungefärbten Tesafilm-Präparat gefunden werden. Dazu werden Schuppen direkt mit einem transparenten Klebefilm von der Haut aufgenommen. Alternativ kann die Katze auf ein Blatt Papier gesetzt und mit einem Flohkamm oder Ähnlichem gekämmt werden, sodass die Schuppen auf das Blatt fallen. Anschließend wird das ausgekämmte Material mittels transparentem Klebeband vom Blatt aufgenommen und auf einen Objektträger geklebt.

Ohrmilben können im Kopfbereich zu Juckreiz führen. Zum Nachweis nimmt man mit einem Wattestäbchen Ohrsekret (Zerumen) aus dem Ohr auf und überträgt dies auf einen Objektträger, auf dem sich ein Tropfen Paraffinöl befindet. Auch dieses Präparat wird mit einem Deckgläschen versehen und ungefärbt bei kleiner Vergrößerung und hohem Kontrast mikroskopiert.

Auch wenn alle obig aufgeführten Testergebnisse negativ sind, so ist ein Parasitenbefall noch nicht ausgeschlossen. Oft ist eine diagnostische Therapie erforderlich, um Parasiten auszuschließen. Für oberflächliche Milben und Haarlinge empfiehlt sich ein Avermectin als Spot-on Präparat (z. B. Selamectin). Dies zeigt bei Katzen eine sehr gute Wirkung gegen Flöhe. Bei manchen flohallergischen Katzen ist aufgrund des verzögerten Wirkeintritts am Anfang zusätzlich ein schnell wirkendes Präparat (z. B. Nitenpyram) notwendig, um eine Flohallergie sicher auszuschließen. Die kurze Demodexmilbe der Katze, welche im Stratum corneum lebt, ist in Deutschland noch wenig bekannt. Im Gegensatz zu anderen Demodexmilben scheint sie ansteckend zu sein, da oft mehrere Katzen eines Haushaltes befallen sind. Sie löst meist mittel- bis hochgradigen Juckreiz aus und ist oft schwer nachzuweisen. Daher ist auch hier eine diagnostische Therapie notwendig. Empfohlen sind 4 – 8 Waschungen mit Kalzium-Sulfid in wöchentlichem Abstand.

## Nachweismethoden von Ektoparasiten und geeignetes Therapeutikum bei der Katze


Ektoparasit	Nachweismethode	Aussage bei negativem Befund	Therapeutikum	Therapie von Kontaktieren
<b>Cheyletiella</b>	Oberflächliches Hautgeschabsel, Tesa-Abklatsch	Schließt Milben nicht aus	Nicht zugelassen: Spot-on: Imidacloprid, Selamectin, Fipronil usw. (Ivermectin Injektionen teils nicht wirksam – da Milben zu oberflächlich leben).	ja
<b>Demodexmilben</b> (kurze Länge)	Oberflächliches Hautgeschabsel, Tesa-Abklatsch	Schließt Milben nicht aus	Nicht zugelassen: Lime Sulfur Bäder	ja
<b>Demodexmilben</b> (normale Länge)	Tiefes Hautgeschabsel	Schließt Milben aus	Nicht zugelassen: Lime Sulfur Bäder; Ivermectin mit Vorsicht	nein
<b>Flöhe</b>	Flohkamm, nasses weißes Papier, Kotflotation	Schließt Flohallergie nicht aus	Adultizide: Spot-ons: Imidacloprid, Fipronil, Selamectin usw. Tabletten: Nitenpyram	ja
<b>Herbstgrasmilben</b>	Adspektion, Hautgeschabsel oberflächlich	Schließt allergische Reaktion auf Herbstgrasmilben nicht aus	Nicht zugelassen: Fipronil Spray	ja
<b>Notoedres Räude</b> (selten in Deutschland)	Oberflächliches Hautgeschabsel	Schließt Milben nicht sicher aus	Nicht zugelassen: Selamectin Spot-on	ja
<b>Otodectes</b>	Otoskopie, Ohrabstrich nativ	Schließt Milben nicht aus	Local: Ivermectinhaltige Ohrentropfen. Spot-on: Selamectin	ja

### Klinische Präsentationen von Allergien

Nicht jede Katze mit Juckreiz leidet an einer Allergie.

Man unterscheidet vier typische klinische Präsentationen:

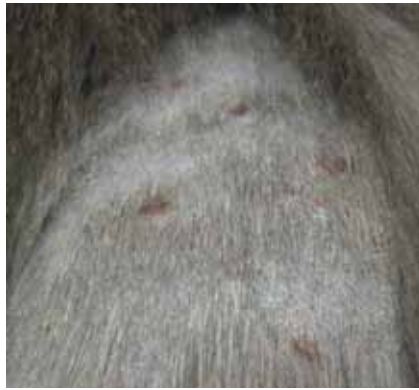1. Symmetrische Alopezie, die meist am Abdomen und den Innenschenkeln auftritt.
2. Miliare Dermatitis.
3. Selbsttrauma von Kopf und Nacken.
4. Eosinophile Granulom-Komplexe.



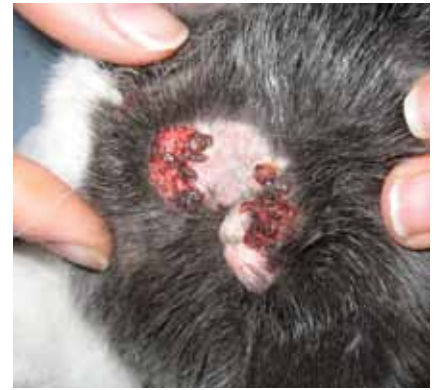Die miliare Dermatitis ist durch viele kleine Krusten am Körper gekennzeichnet, welche man – bei normalem Fellkleid – eher fühlt als sieht.



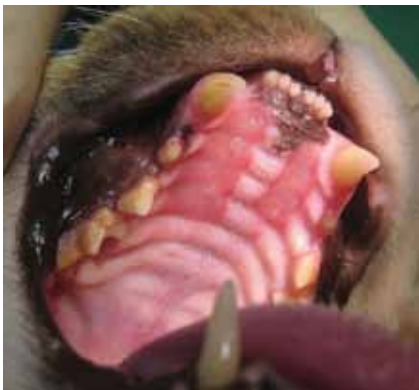**Bilaterale symmetrische Alopezie, verursacht durch Herbstgrasmilben**



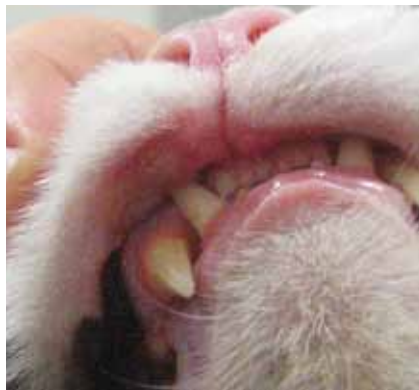**Miliare Dermatitis**



**Kruste an Hals und Nacken bei der Katze, hervorgerufen durch Selbsttrauma**



**Eosinophile Granulom-Komplexe**



**Indolenter Lippenulkus der Katze**



**alle Bilder** | Copyright: Dr. U. Mayer

Ein Selbsttrauma von Kopf und Nacken ist meist leicht zu erkennen, es äußert sich in Läsionen mit Erosionen, Exkoriationen und Krusten. Die Alopezie am Bauch ist hingegen nicht so einfach zu erkennen. Die anderen Formen können auch ganz ohne Juckreiz auftreten. Die miliare Dermatitis ist visuell schwer zu erkennen und kann viel leichter ertastet werden. Dabei handelt es sich um kleine Krusten, die meist am Rücken, aber auch generalisiert, vorkommen. Zu den häufigen Präsentationen des eosinophilen

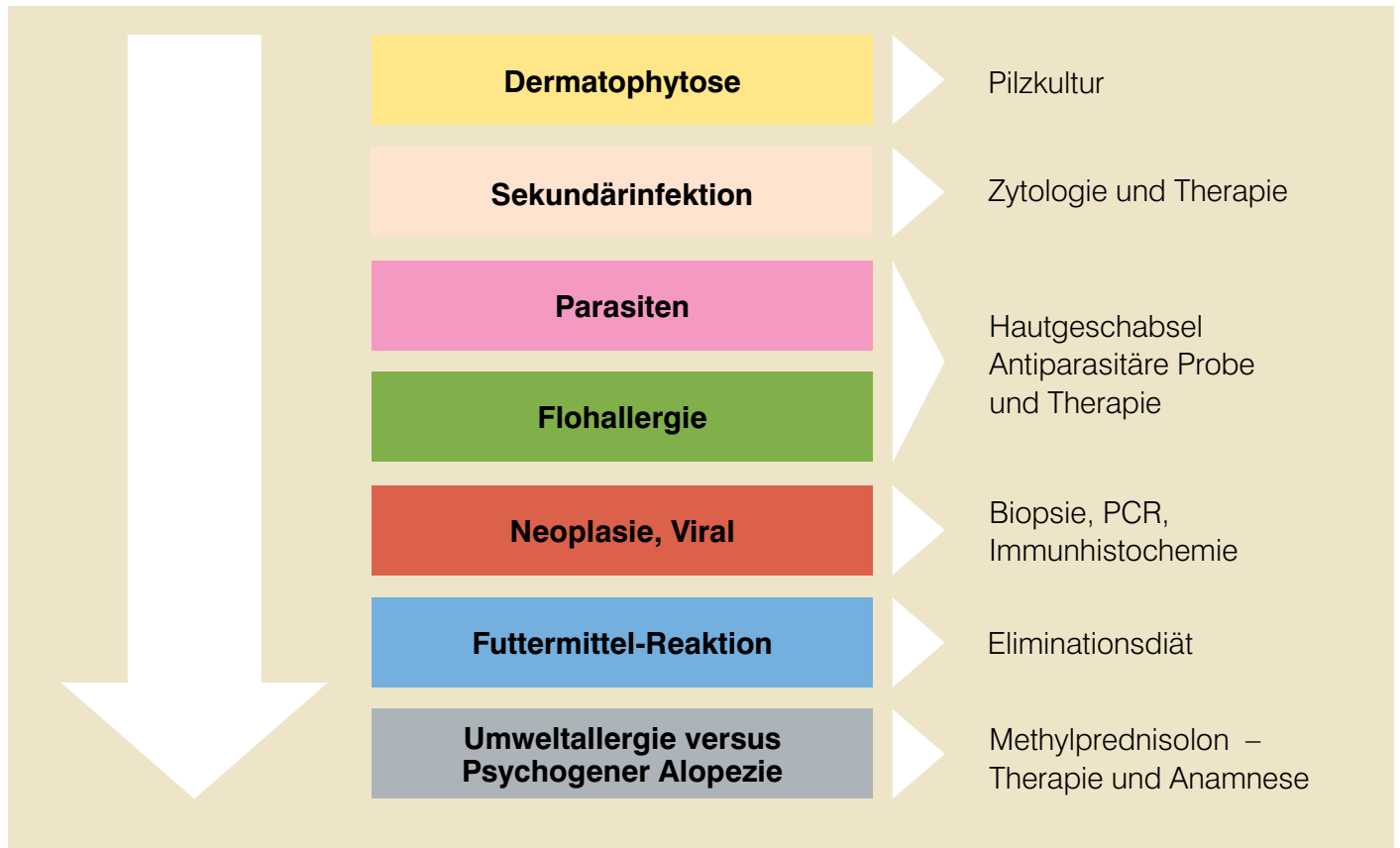
Granulom-Komplexes gehören der indolente Lippenulkus, das eosinophile Plaque und das lineare Granulom, die auch im Maul, am Kinn oder an den Pfotenballen auftreten können.

All diese Präsentationen sind jedoch nicht spezifisch für eine Allergie, sodass je nach Präsentation auch noch andere Erkrankungen ausgeschlossen werden müssen.

### Differenzialdiagnosen der klinischen Präsentationsformen nach Häufigkeit

<b>Miliare Dermatitis</b>	<b>Symmetrische Alopezie</b>	<b>Selbsttrauma Hals + Nacken</b>	<b>Eosinophiler Granulom-Komplex</b>
Flohallergie	Parasiten	Futtermittelallergie	Flohallergie
Parasiten	Flohallergie	Flohallergie	Umweltallergie
Mikroläsion mit Pyodermie	Umweltallergie	Umweltallergie	Futtermittelallergie
Umweltallergie	Futtermittelallergie	Parasiten	Neoplasie
Futtermittelallergie	Psychogene Alopezie	Viral (Herpes, Calici, Pocken)	Viral (Herpes, Calici, Pocken)
Dermatophytose	Hormonell, neurologisch, Schmerzen	Neurologisch, Schmerzen	Genetisch, idiopathisch

## Aufarbeitungsbaum Allergie bei der Katze



Manche Formen des eosinophilen Granuloms können Tumoren (z. B. Plattenepithelkarzinom) oder viralen Erkrankungen (z. B. Herpesvirus-Dermatitis) verblüffend ähnlich sehen. Daher sollte die Diagnose immer mittels Biopsie bestätigt werden. Bei der Herpesvirus-Dermatitis können die viralen Einschlusskörperchen in der Biopsie teils sehr vereinzelt vorkommen und folglich leicht übersehen werden. Da auch hier das histologische Bild von Eosinophilen dominiert wird, kann es so zu einer Fehldiagnose eines eosinophilen Granuloms kommen. Die Therapie mit Glukokortikoiden ist jedoch bei Herpes kontraindiziert. Eine extrem sensitive Methode zum Nachweis von Herpesviren stellt die PCR dar, welche auch mit Biopsieschnitten durchgeführt werden kann. Im negativen Fall kann Herpes als Ursache für die Dermatose ausgeschlossen werden. Im positiven Fall kann jedoch auch eine latente Herpesinfektion aufgrund eines Katzenschnupfens vorliegen, welche nicht mit der Hautläsion in Zusammenhang stehen muss. Mittels immunhistochemischer Färbung der viralen Einschlusskörperchen in den Biopsieschnitten kann in diesen Fällen ein Bezug zu den Hautläsionen dargestellt werden.

### Eliminationsdiät

Diese sollte bei asaisonalen Juckreiz über 8 – 10 Wochen durchgeführt werden. Die Qualität der Eliminationsdiät hängt von vier Faktoren ab:

1. Auswahl des richtigen Futters.
2. Konsequente Durchführung durch den Besitzer.
3. Vermeidung anderer Faktoren während der Diät wie Flohbisse oder Sekundärinfektionen.
4. Ausreichende Dauer der Diät.

Bei der Auswahl des richtigen Futters kommt es darauf an, dass für die betroffene Katze alle Inhaltsstoffe neu oder soweit hydrolysiert sind, dass sie nicht mehr darauf reagiert. Von Hunden weiß man, dass dies von der Molekülgröße und Reinheit der Hydrolysate abhängt. Bei ausgewachsenen und anderweitig gesunden Katzen muss die Diät, wenn über einen Zeitraum von 2 – 3 Monate durchgeführt, nicht zu 100% ausgewogen sein und kann auch als selbstgekochte Diät durchgeführt werden. Hier sollten möglichst wenig verschiedene Inhaltsstoffe verwendet werden, wie z. B. nur Pferdefleisch und Kürbis.

### Psychogene Alopezie

Es kann in manchen Fällen sehr schwierig sein, eine Umweltallergie von einer psychogenen selbstinduzierten Alopezie zu unterscheiden. Waisglass und Kollegen haben dazu 2006 eine sehr interessante Studie durchgeführt. Hierbei wurde an 21 Katzen, welche mit Verdacht auf psychogene Alopezie überwiesen wurden, eine vollständige dermatologische sowie verhaltensmedizinische Aufarbeitung durchgeführt. Eine reine psychogene Alopezie wurde bei 2 Katzen diagnostiziert, 3 weitere Katzen hatten eine Kombination aus psychogener und allergischer Alopezie. Bei 57% der Katzen wurde eine Futtermittelallergie identifiziert. Eine psychogene Alopezie scheint also viel seltener zu sein als eine allergische Alopezie. Als bestes Unterscheidungskriterium wurde die Anamnese identifiziert. Biopsien eigneten sich nicht zur Unterscheidung. Auch eine diagnostische Therapie mit Glukokortikoiden muss nicht immer funktionieren, da diese Verhaltensänderungen bei Katzen hervorrufen können.





## Allergietests bei der Katze

Der Allergietest ist kein Test zur Abklärung einer Allergie, er steht relativ am Ende der Untersuchungskette. Er eignet sich somit nicht, um Tiere mit Umweltallergie von Tieren mit anderen Allergien oder anderen Erkrankungen zu unterscheiden, da hier zu viele falsch positive Ergebnisse auftreten können. Die Diagnose Umwelt-Allergie muss also immer mit dem oben beschriebenen Ausschlussverfahren gestellt werden. Wurde eine Umwelt-Allergie diagnostiziert, kann versucht werden, die für das individuelle Tier relevanten Allergene (Pollen von Bäumen, Gräser oder Kräutern; Hausstaub- oder Vorratsmilben, Schimmelpilze) mittels Allergietest zu identifizieren. Es besteht die Möglichkeit, einen Screeningtest auf mehrere Allergene gleichzeitig durchzuführen oder eine direkte Einzelallergen-Austestung vorzunehmen. Auch hier können noch falsch positive Ergebnisse auftauchen – daher ist es wichtig, die positiven Ergebnisse mit der Krankengeschichte des Patienten zu korrelieren. Zeigt beispielsweise eine Katze, die nur im Frühjahr Probleme hat, positive Reaktionen auf Allergene, die nur im Herbst auftreten, ist es unwahrscheinlich, dass dies bei dieser Katze von klinischer Relevanz ist. Im Gegensatz zu Hunden ist es bei umweltallergischen Katzen schwieriger, positive Reaktionen in einem Allergietest nachzuweisen.

Beim Menschen spricht man von einer intrinsischen Allergie und beim Hund von der atopie-like Dermatitis, wenn bei umweltallergischen Tieren weder im Intrakutantest noch im Bluttest allergenspezifische IgE Allergene nachgewiesen werden können. Während dies beim Hund in ca. 10% der Fälle vorkommt, ist es bei Katzen nicht ungewöhnlich, dass in 50% der Fälle keine Allergene nachgewiesen werden können, wie eine Studie von Belova et al. von 2012 belegt. Diese Studie hat außerdem einen Einfluss von Alter, Entwurmungsstatus, Flohkontrolle und Lebensstil (Freigänger oder nicht) auf die Menge an allergenspezifischem IgE festgestellt, sodass diese Faktoren ebenfalls bei der Bewertung des Ergebnisses beachtet werden sollten.

## Desensibilisierung

Eine Desensibilisierung bei Katzen wirkt nach heutigem Wissensstand vergleichbar gut wie bei Hunden. Bei dieser Therapieform wird, basierend auf den Testergebnissen von Allergietests (Blut-

untersuchung oder Intrakutantest), eine Lösung mit den für das individuelle Tier relevanten Allergenen hergestellt. Diese wird, in langsam ansteigender Konzentration bis zur Erhaltungsdosis, alle paar Wochen subkutan injiziert. Ein Vorteil dieser Therapie ist, dass die Ursache direkt behandelt wird, indem die Allergie verursachende übermäßige Immunreaktion langsam reduziert wird. Trotzdem ist der genaue Wirkmechanismus bisher nicht vollständig geklärt. Es gibt teilweise bestätigte Hypothesen bei Hunden und Menschen die belegen, dass die körpereigenen Toleranzmechanismen gestärkt, die T-Zell-Imbalanz ausgeglichen, IgE langfristig sinkt und das protektive IgG ansteigt. Die Therapie ist bei 50 – 75% der umweltallergischen Katzen wirksam, wobei nicht immer eine vollständige Heilung erzielt wird. Teilweise müssen noch Medikamente eingesetzt werden, jedoch meist in geringerer Dosierung. Damit lassen sich auch die Nebenwirkungen reduzieren. Der therapeutische Effekt tritt nicht sofort ein, sondern verzögert nach mehreren Monaten. Der volle Effekt ist nach 9 bis 18 Monaten zu erwarten. Die Wirkung kann durch eine individuelle Einstellung der Injektionsmenge und -abstände weiter verbessert werden. Hierbei wird auf das Juckreizmuster in Bezug auf die Desensibilisierungsspritzen geachtet. Steigt der Juckreiz z. B. immer kurz vor der nächsten Desensibilisierungsinjektion an, können die Abstände verkürzt oder die Dosis erhöht werden.

Die Therapie ist sehr nebenwirkungsarm, wobei Katzen häufiger Nebenwirkungen zeigen als Hunde; genaue Zahlen sind bei Katzen jedoch nicht bekannt. Beim Hund kommt es in bis zu 10% der Fälle zu erhöhtem Juckreiz, bei 1% der Fälle zu systemischen Symptomen (erhöhte Körpertemperatur bis hin zur Anaphylaxie).



### So erreichen Sie Dr. Mayer:

Die medizinische Fachberatung wird Sie bei speziellen dermatologischen Fragestellungen entweder direkt mit Frau Mayer verbinden oder Sie werden am nächstmöglichen Termin zurückgerufen.

## Literatur

Belova et al. Factors affecting allergen-specific IgE serum levels in cats. Can J Vet Res. 2012 Jan;76(1):45-51.  
Waisglass et al. Underlying medical conditions in cats with presumptive psychogenic alopecia. J Am Vet Med Assoc. 2006 Jun 1;228(11):1705 – 9.